International Journal on Veterinary Medicine

Experience Using Long-Wave Ultrasonic Stimulator for Canine Tumors (Is Dolphin Waves Effective for Canine Tumors?)

犬の腫瘍に対する長波超音波刺激装置の使用経験
(ドルフィン・ウェーブは犬の腫瘍に効果的ですか?)

Research Article

Volume 3 Issue 1- 2024

Author Details

Hiroko Fujii[1], Yoshio Shimotori[2] and Meizo Kusaka[3]*

[1]*Director of R&D, DP Labo, Japan*

[2]*Research and Development Center, President of Kamiyama, Limited, Japan*

[3]*Director of R&D, World brain, Co Limited, Japan*

*Corresponding author

Yoshio Shimotori, Research and Development Center, President of Kamiyama, Limited, Japan

Article History

Received: : March 02, 2024 Accepted: March 05, 2024 Published: March 07, 2024

Abstract

開腹手術による除去が困難な犬(トイプードル、オス、12歳)に対する微弱な超音波刺激の影響を調べてみました。 余命3ヶ月と宣告された犬が腫瘍を生き延び、2年5ヶ月の寿命を延ばした事例を報告する。 高齢のオスのトイプードル(12歳)は、消化管腫瘍の疑いで開腹手術を受けましたが、複数の腫瘍により手術不能と診断されました。 その結果、犬の余命は3ヶ月と宣告されました。 2週間後、下血と貧血が悪化したため、犬はプレドニゾンを服用し始めました。 薬剤と併用して、超音波刺激を1日2回(各5分、合計10分/日)背中から照射した。 治療開始2ヶ月後に横行結腸腫瘤が認められ、5ヶ月後に末梢リンパ節腫瘍が認められました。 1年後、食欲減退、血便、嘔吐、多数の腫瘍が観察されました。1年3カ月後、大動脈腫瘍血栓が確認され、PCV(Packed Cell Volume)は15%であった。犬は苦しむことなく、2年5か月後に亡くなりました。 超音波治療は腫瘍のある犬の延命効果に有用と推測されます。

Keywords: 長波超音波刺激、犬、腫瘍

Preface

私たちは、海中のイルカが発する周波数帯に着目した低周波超音波刺激装置を開発しました。 犬の腫瘍を対象に、毛細血管、神経細胞、骨を微弱な長波超音波刺激で振動させるというコンセプトで臨床試験が行われました。 この装置は、犬の腫瘍部位に背中から超音波刺激を加えました。 超音波周波数は30KHz(0.03MHz)で、医療機器用の非標準の超音波周波数です。 体内の波長(水中で模擬)は約5cmで、体内伝搬の減衰率が低く、音響振動の透過性が良いのが特徴です。 空気中の音の伝搬速度は約340メートル/秒です。犬の体には人間の体と同じように水分が多く含まれており、体内音速は約1,500meです。骨では毎秒5,000メートルと推定されるため、音の振動は犬の体内によく伝わります。 毛細血管や神経細胞の運動刺激は、数マイクロワット/cm2の振動エネルギーで得られると考えられます。また、肺を取り囲む肋骨にも伝播することがよくあります。 この臨床試験の音響強度は1.6mw/cm2未満です。この超音波の強度は、キャビテーションを引き起こす強度の約1/10,000以下です。

ヒトの予備的な臨床試験では、脳の毛細血管や神経細胞を微弱な超音波で20分間刺激すると、脳血流が増加することを確認しました[1,2]。 さらに、脳神経疾患の臨床試験でも有効性と安全性が確認されています[3-6]。 その後、顎関節症や肺がんの患者を対象に実施された臨床試験でも、その有効性と安全性が確認されました[7-9]。 今回は、長波超音波刺激装置を用いたイヌの腫瘍の症例研究を行いました。

©2024 Fujii. This work is published and licensed by Example Press Limited. The full terms of this license are available at https://skeenapublishers.com/terms-conditions and incorporate the Creative Commons Attribution – Non Commercial (unported, v3.0) License (http://creativecommons.org/licenses/by-nc/3.0/). By accessing the work you hereby accept the Terms. Non-commercial uses of the work are permitted without any further permission from Emample Press, provided the work is properly attributed.

この装置は上山製作所(株)によって開発されました。レポートを簡単に紹介します。

対象と方法

件名

高齢のオスのトイプードル(12歳)は、腫瘍が疑われて開腹手術を受けましたが、多発性腫瘍のため手術不能と診断されました。その結果、犬の余命は3ヶ月と宣告されました。

試験デザイン

本研究の対象は観察研究であることから、ケーススタディとして指定しました。治療は、飼い主から治療の書面による同意を得た後に行われました。動物は東京近郊の動物病院で治療を受けました。

試験装置

犬の飼い主には検査機器を貸し出し、犬が死ぬ直前まで超音波検査を行いました。仕様を表1に示します。

Table 1: Specifications.

Items	Specifications
Rated voltage, current	AC 100v⊠0.2A
Ultrasonic output	30kHz, 0.001W/sec, Each vibrator
Type of treatment head	Pulse stimulation on left and right alternately, 10% pulse ratio
Timer	5⊠minutes

使用方法

患部の背側表面から超音波を照射し、1日2回、朝と平行部に1回ずつ5分間照射した。イヌの照射強度は1mW/であった。超音波強度は、ヒトとイヌの体積比に基づいて、ヒトの臨床研究で使用される強度(1.6mW)の半分に設定されました。試験装置(図1)と超音波トランスデューサベルト（図2）示します。

Figure 1: Ultrasonic stimulation treatment style (Ultrasonic transducers are placed on the left and right sides of the spine, and ultrasound stimulation is applied alternately).

Figure 2: Ultrasonic vibrator belt and resin ultrasonic vibrator.

テストスケジュール

犬が下痢のような血便で動物病院に運ばれました。開腹手術の結果、獣医師は腫瘍の切除は難しいと判断し、腫瘍を切除する手術は行わないと判断しました。 診断から2週間後、長波超音波刺激装置の使用を開始しました。長波超音波刺激装置の試用期間中、X線検査(1年2ヶ月後)、超音波検査3回(3ヶ月後、1年1ヶ月後、1年3ヶ月後)、血液検査を実施した。

観察項目

ホーム:日常生活における症状観察

食欲、健康状態、血便の有無など

病院:定期健康診断

a. 自宅での経過報告に必要な検査(食欲、便)

b. 超音波画像診断

c. 血液検査

WBC, RBC, Hb, PCV, MCV, MCH, MCHC, Platelet Count

安全

使用期間中の有害事象や機器の不具合について安全性を確認しました。

結果

一般的な症状

犬が下痢のような血便を発症し、動物病院に連れて行きました。

腹部超音波画像検査では、回盲部付近の5層構造の破綻と全層肥厚が認められ、PCV22.3%(血液検査)で再生不良性貧血が確認されました。 その後、下部消化管の内視鏡検査と超音波画像下での細胞診が行われました。その結果、上皮細胞がんおよびリンパ腫は除外さました。 開腹術を行い、回盲腫瘤とすべての腸間膜リンパ節腫瘍が確認されました。腫瘍の切除が困難と判断されたため、腫瘍を切除する手術は断念しました。

2週間後、下血と貧血が悪化したため、犬はプレドニゾンを服用し始めました。 薬物と組み合わせて、超音波刺激を1日2回(各5分、合計10分間)罹患した背中の体表面から開始しました。 その後、下血や貧血は徐々に改善し、容態は安定していましたが、横行結腸にも腫瘤が認められました。 治療後2年3カ月で血便が観察され、症状は衰弱し、PCVは15%であった。2年5ヶ月後に亡くなりました。

X線の結果

X線の検査は、治療後1年2か月後に実施されました(図3)。

医師の意見： 肺への転移がないことが確認された。

開腹手術 (初回)

(図4)医師の意見 ： 回盲腫瘤と腸間リンパ節の肥大、

およびデュオデナムへの接着が確認されました。腫瘍の切除が困難と判断されたため、腫瘍を切除する手術は断念しました。

Figure 3: X ray imaging.

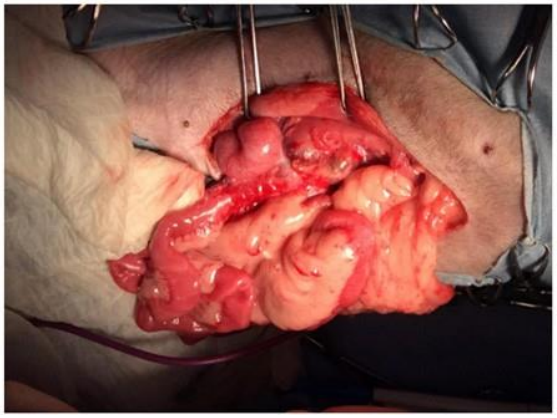

Figure 4: Laparotomy.

超音波画像診断

長波超音波刺激装置　：　使用前

医師の意見　：　腸壁が厚くなっているのがわかります。

Figure 5: Ultrasound imaging diagnosis.

長波超音波刺激装置　：　使用直後

医師の意見　：　腸壁が厚くなっているのがわかります。

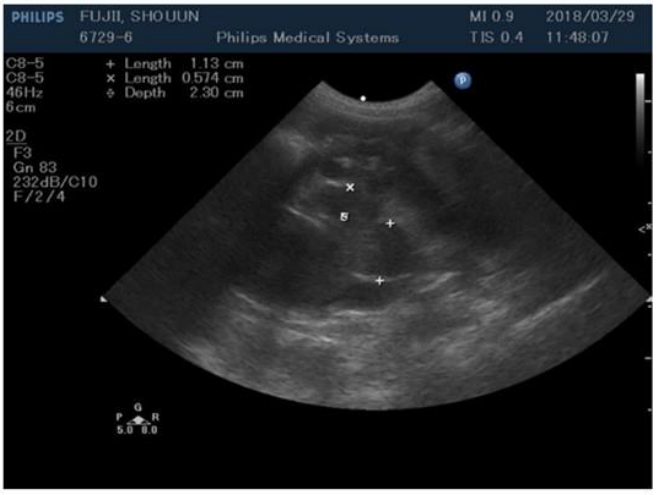

Figure 6: Ultrasound imaging diagnosis.

長波超音波刺激装置使用後　：　治療後3ヶ月

医師の意見　：　腸壁に変化なし。

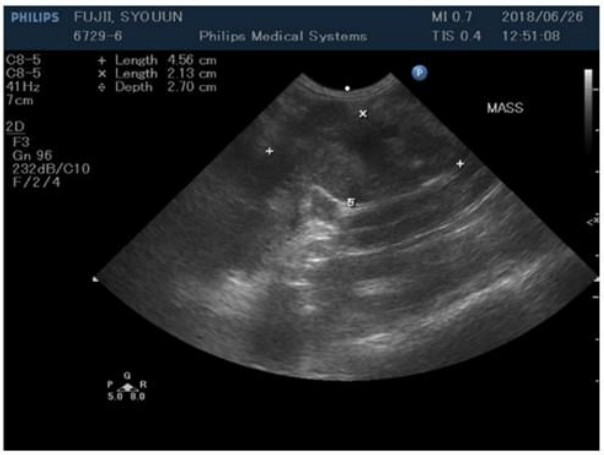

Figure 7: Ultrasound imaging diagnosis.

長波超音波刺激装置使用後　：　治療後1年1ヶ月

医師の意見　：　しこりに変化はありませんでした。腹水や腸閉塞はありません。

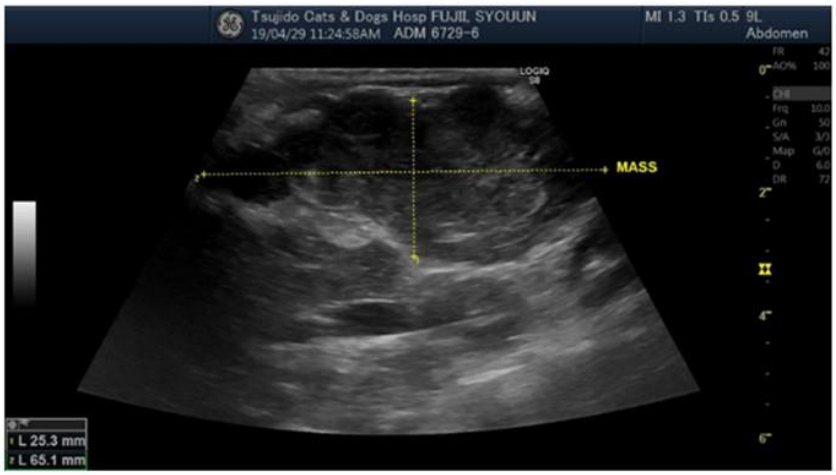

Figure 8: Ultrasound imaging diagnosis.

長波超音波刺激装置使用後　：　治療後1年3ヶ月

医師の意見　：　血管内に血栓15x30が確認された。

Figure 9: Ultrasound imaging diagnosis.

血液検査

Table 2:

Items	Reference values	Initial diagnosis	2 weeks later	3 months later	1 year and 1 month later	1 year and 3 months later
WBC	60-170	160	189	125	231	95
RBC	550.0-850.0	462	392	552	472	319
Hb	12.0-18.0	7.5	6.2	8.1	8.1	4.4
PCV	37.0-55.0	24.3	21.2	26.1	24.8	15.1
MCV	60.0-77.0	52.6	54.1	47.3	52.5	47.3
MCH	19.5-24.5	16.2	15.8	14.7	17.2	13.8
MCHC	32.0-36.0	30.9	29.2	31	32.7	29.1

Platelet Count	20.0-50.0	49.5	85.2	73.5	47.2	47.1

Normal range Above normal

Citation: Fujii H, Shimotori Y, Kusaka M. Experience Using Long-Wave Ultrasonic Stimulator for Canine Tumors (Is Dolphin Waves Effective for Canine Tumors?). *Int J Vet Med.* 2024;3(1):1-6. DOI: 10.51626/ijvm.2024.03.00013

安全性

なお、本装置には有害事象や誤動作の報告はなく、安全性に問題はないと考えられた。

結論

今回、藤井らは、イヌ腫瘍に対する超音波刺激装置のケーススタディを実施しました。 この犬は消化管がんが疑われ、開腹手術を行いましたが、主治医は犬の消化管に複数の結節があるため手術は不可能と判断しました。 手術時の腹部所見から、医師は、余命を3ヶ月と診断しました。宣告されたが、超音波刺激装置の使用により、余命は2年5カ月延びた。超音波装置を使用した後の犬の経過を見ると、しばらく犬の症状が安定していた時期がありました。 しかし、その間、横行結腸にも腫瘤が見つかり、周囲のリンパ節も肥大しました。 超音波治療開始から2年後に血便が観察され、症状は衰弱し、PCVは15%であった。 その後、大動脈に腫瘍血栓が確認され、PCVは10%でした。14歳4ヶ月で犬が亡くなりました。

犬の飼い主さんによると、いざテスト機器を使う時間になると、犬が飼い主さんのところに来て、飼い主さんに装着してもらい、気持ちよさそうに横になったそうです。 つまり、犬の生活の質は高かったようです。特筆すべきは、余命3ヶ月と宣告された犬が、超音波診断装置を使って2年5ヶ月生き延びたことです。 飼い主は、犬が生活の質を損なうことなく寿命を全うすることを望んでいると言いました。 試験期間中、試験装置に関連すると思われる有害事象はなく、犬への有害作用も観察されませんでした。なお、本装置の誤動作の報告はなかったため、腫瘍のある犬にも安心して使用できると考えられた。 このデバイスを使うことで、ペットとの時間を充実した形で過ごし、「苦しみのない長生き」を目標に、人々がペットと充実した時間を過ごせるようになることが期待されています。 超音波刺激装置(Ultra-Ma)を補助療法として使用して、犬の腫瘍確認から死亡までを延長することができれば、大きな意義があります。

References

1. Okano S, Shimotori Y (2015) Measurement of sound field of ultrasound massager for the head in skull model: Iiryo kiki gaku 85: 14-21.
2. Okano S, Shimotori Y (2015) Changes of Cerebral Blood Flow by the Weak Trans-Cranial Ultrasound Irradiation in Healthy Adult Volun- teers: Japanese Journal of Complementally and Alternative Medicine 12: 73-78.
3. Manabe Y, Shimotori Y (2023) A clinical study on the efficacy and safe- ty of the head ultrasonic stimulator Ultra-Ma for patients with clinically diagnosed dementia with Lewy bodies: Clinical Study Report.
4. FujiiI H, Shimotori Y (2021) Reduction of dementia symptoms by weak transcranial ultrasound therapy. Japan Society for Dementia Prevention 11: 49-57.
5. FujiiI H, Shimotori Y (2022) Effects of Transcranial Weak Ultrasonic Stimulation on Parkinson's Symptoms-Consideration Focused on Cog- nitive Function Tests Japanese Journal of Complementally and Alterna- tive Medicine 19(2): 97-101.
6. Yoshio Shimotori, Meizo Kusaka (2023) Efficacy and Safety of Low- Level Long-Wave Ultrasonic Stimulator for Dementia with Lewy Bod- ies and Parkinson's Disease (Is the Dolphin Wave Effective for Neurode- generative Diseases in the Brain!). J Clin Res Med, Volume 6(2): 1-5.
7. Hiroki Morinaga, Takeshi Kaneko, Meizo Kusaka, Yoshio Shimotori, Yousuke Naito (2022) Effectiveness for temporomandibular joint dis- ease masticatory muscle pain disorder by using ultrasonic stimulator "Ultra-Ma": Medical Consultation and New Remedies 59: 315-333.
8. Yoshio Shimotori, Meizo Kusaka (2023) Report on the effectiveness of long-wave ultrasonic stimulation for patients with temporomandibular joint disease and masticatory muscle pain disorder (Is dolphin waves effective for temporomandibular joint disease?). Journal of Dental and Maxillofacial Research 3(2).
9. Hiroko Fujii, Yoshio Shimotori, Meizo Kusaka (2023) Advanced lung cancer patients: Palliative care efficacy trial using long-wave ultrasound stimulation / 7 cases (Is Dolphin Waves Effective for Patients with Lung Cancer?). International Journal on Respiratory Care and Medicine

   1(1).